1918

Beitrag zur Kenntnis der Stillschen Krankheit

(Chronische multiple Gelenkerkrankung mit Lymphdrüsenschwellungen und Milztumor im Kindesalter).

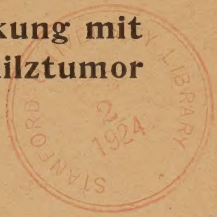

Inaugural-Dissertation

zur

Erlangung der Doktorwürde

der

hohen medizinischen Fakultät

der

K. B. Friedrich-Alexanders-Universität Erlangen

vorgelegt von

August Müllhofer

aus Walting.

Tag der mündlichen Prüfung: 19. März 1918.

Erlangen

K. B. Hof- und Univ.-Buchdruckerei von Junge & Sohn

1918.

Gedruckt mit Genehmigung der hohen medizinischen Fakult
der Universität Erlangen.

Referent: Herr Professor Dr. Jamin.

Dekan: Herr Professor Dr. Specht.

Meinen lieben Eltern

in Dankbarkeit gewidmet.

Digitized by the Internet Archive
in 2026

https://archive.org/details/IA40154019_0248

Im Jahre 1897 wurde von Still in der Medico-
hirurgial Transact (vol. 80 p. 47) „Über eine neue
orm des chronischen Gelenkrheumatismus im Kindes-
ter“ berichtet. Still legte da seine an 22 Fällen
ronischer Gelenkerkrankungen bei Kindern gemachten
eobachtungen nieder. Von diesen sonderte er 12 Fälle
, bei denen neben der Gelenkerkrankung auch noch
ergrößerung der Lymphdrüsen und der Milz bestand.
ie beschriebene Erkrankung wurde nach ihm als
illsche Krankheit bezeichnet.

Wie aus den von Still niedergelegten Beobach-
ngen hervorgeht, fällt der Beginn der Krankheit
eist in die Zeit vor der zweiten Dentition — in
) Fällen vor dem sechsten Lebensjahre und davon
mal in den drei ersten Jahren, in einem Falle so-
ar bei einem 15 Monate alten Kinde —.

Der Beginn der Erkrankung ist ein allmählicher.
s tritt eine langsam fortschreitende Verdickung eines
der mehrerer Gelenke auf, meist begleitet von einer
ergrößerung der Lymphdrüsen und der Milz.

Die Schwellungen der Finger-, Ellenbogen- und
niegelenke nehmen spindelförmige Gestalt an und
ufen bei der Palpation den Eindruck einer allgemeinen
erdickung der Gewebe um die Gelenke hervor. Doch
nden sich selbst nach jahrelangem Verlauf keine

destruktiven Veränderungen an den knöchernen un knorpeligen Teilen des Gelenks. Krepitation ist ni vorhanden. Es besteht keine Neigung zur Versteifun und knöcherner Ankylose.

Charakteristisch ist, daß Schmerzen meist fehlen ebenso ist eine Rötung und Empfindlichkeit der Ge lenke in der Regel nicht vorhanden. Nur bei Be wegungen und bei ganz akuten Fällen können auc Schmerzen auftreten. Bewegungsbeschränkungen de befallenen Gelenke bestehen fast immer, besonder bei der Extension, und können manchmal hochgradi sein. Ausgesprochene Difformitäten der Hand sin dabei nicht beobachtet worden. Die Gelenke werde — immer bilateral symmetrisch — meistens in folger der Reihenfolge befallen: zuerst die Knie- dann di Handgelenke, dann die der Wirbelsäule, später Knöchel Ellenbogen- und Fingergelenke.

Die Muskeln an den erkrankten Gelenken zeige frühzeitige Atrophie, die in auffallendem Gegensat zu dem im übrigen gut genährten Körper steht. Di elektrische Erregbarkeit ist nicht verändert.

Sehr auffallend in dem Krankheitsbilde sind di Lymphdrüsenschwellungen. Sie treten an allen Drüse auf, jedoch zuerst immer an den den befallenen Ge lenken benachbarten. Sie bleiben isoliert und zeige keine Neigung zu Erweichung. Die einzelnen Drüse erreichen meist Haselnußgröße. Offenbar stehen di Schwellungen in einem gewissen Zusammenhang mi dem Fortschreiten der Gelenkerkrankung insofern al mit dem Zurückgehen der Gelenkaffektion die Drüse kleiner werden und umgekehrt mit der Zunahme de Gelenkerkrankung wieder anschwellen. Schwellunge

· Mesenterialdrüsen wurden in keinem Falle be-
rkt.

Wohl das auffallendste Symptom der Stillschen
ankheit ist die Milzschwellung. Sie war in neun
n den zwölf Fällen eine beträchtliche. Auch sie
chselte ebenso wie die allgemeine Drüsenschwellung
ihrer Zu- und Abnahme je nach der Verschlimme-
ng oder Besserung der Gelenkaffektion.

Am Herzen wurde in keinem Falle ein Klappen-
ler beobachtet. In fünf Fällen war das Perikard
t dem Herzen verwachsen.

Allgemein bestand eine Anämie. In fast allen
llen war die Gesichtsfarbe blaß. Eine schwerere
ämie bestand nie. Der Blutbefund ergab eine ge-
sse Verminderung der roten Blutkörperchen und
s Hämoglobingehaltes.

In vier Fällen entwickelte sich eine Protrusio
lbi; die Thyreoidea war anscheinend immer normal.

In der Temperatur zeigen sich zwei Fiebertypen,
ie mit kurzen Fieberperioden und großen Remis-
nen, denen längere fieberfreie Intervalle folgen, die
dere mit mehr oder weniger kontinuierlichem Fieber.
e Fieberperioden sind nicht immer mit einer klinisch
chweisbaren Exazerbation der Gelenkerkrankung
rbunden.

Der Urin wurde stets normal befunden.

Auffallend ist das Zurückbleiben der allgemeinen
twicklung in den Fällen, in denen die Krankheit
r dem Beginn der zweiten Dentition einsetzt. Doch
ndelt es sich nur um einen Stillstand bezw. um ein
rückbleiben der körperlichen Entwicklung; geistig

erscheinen die Kinder ihrem Alter entsprechend vo
geschritten.

Der Verlauf der Erkrankung ist langwierig. E
wurden zeitweise Besserungen bemerkt, doch schri
die Krankheit in allen Fällen fort bis zu einem Z
stande allgemeiner Gelenkerkrankungen, der dan
stationär zu bleiben schien. Die Todesfälle, die b
obachtet wurden, waren durch komplizierende Kran
heiten verursacht.

Die Ätiologie blieb ungewiß. Die Familie
geschichte gab keine Anhaltspunkte. Die drei Sektion
befunde, die erhoben wurden, bestätigten die klin
schen Beobachtungen. Den Gelenkschwellungen la
eine Verdickung der Kapsel und der benachbarte
Sehnen zu Grunde. In zwei Fällen waren trot
$1^1/_2$ jähriger Krankheitsdauer die knöchernen Antei
der Gelenke unverändert geblieben. Nur in eine
Falle mit dreijährigem Krankheitsverlauf war d
Knorpelrand stellenweise usuriert; im übrigen ware
auch hier keine krankhaften Veränderungen der Knoche
teile vorhanden. Die vergrößerten Drüsen erschiene
normal; die Milz war stark vergrößert, sonst norma
In allen drei obduzierten Fällen fand sich eine Per
carditis und pleurale Verwachsungen. Eine siche
Beteiligung der Herzklappen war in keinem Fal
nachweisbar. Von vorgefundenen tuberkulösen He
den ist nichts erwähnt.

Außer den zwölf von Still beschriebenen Fälle
wurden im Laufe der Zeit noch andere Fälle ve
öffentlicht. So legten F. P. Weber (1903 und 190
Edsall (1904), Poynton (1907), Hingston (1909), Jon
(1911) und Cozzolino Olympia (1913) ihre Beobac

ıng in ausländischen Fachzeitschriften nieder. In eutschland wurden bis jetzt drei Fälle von Still-:her Krankheit beschrieben; der erste von Stock 904) in Kiel, der zweite von Koeppe (1912) in Gießen, ər dritte von Piske (1913) in Kiel.

Der Engländer F. P. Weber bezeichnet die Still-:he Krankheit als eine multiple symmetrische Er-:ankung der Gelenke ohne Tendenz zur Eiterung, uffaserung der Knorpel und Osteophytenbildung. ie ist dagegen charakterisiert durch Knorpelverdickung nd Schwellung. Letztere betrifft mehr das periartiku-ire Gewebe als die Gelenke. Daneben besteht noch Iilz- und Drüsenvergrößerung sowie chronisches Fieber. Veber veröffentlicht auch die Krankengeschichte weier Fälle, von denen der erstere nach vierjährigem ?echselndem Krankheitsverlauf eine ganz beträcht-che Besserung erfahren hatte; dabei war in diesem 'alle das Herz noch mitergriffen, was sich in einem eitweilig vorhandenen Geräusch der Mitralis äußerte. Der zweite Fall zeigte auf Kochsches Tuberkulin eine eutliche Allgemeinreaktion, während eine Reaktion er Gelenke ausblieb. Die Frage, ob die Stillsche Krankheit als tuberkulöser Rheumatismus aufzufassen ei, wird schließlich von Weber erörtert.

In sorgfältiger Weise beobachtete Edsall einen 3jährigen Knaben, der über drei Jahre an sukzessive uftretenden schmerzhaften Schwellungen zahlreicher Gelenke litt. Bald nach dem Auftreten der ersten Gelenkschwellungen vergrößerten sich die Lymph-lrüsen und die Milzdämpfung. Irreguläres Fieber var beständig vorhanden. Die langsam, aber anhal-ende Rekonvaleszenz war beim Abschluß der Arbeit

*

so weit gediehen, daß Patient sich an Krücken fortbewegen konnte. Mit dem Zurückgehen der Gelenkschwellungen verkleinerten sich auch die Drüsen. Zu diagnostischen Zwecken wurde Patient mit Tuberkulin (3 mg) gespritzt. Es trat eine lebhafte Reaktion mit Temperaturanstieg und schmerzhaften Schwellungen der Gelenke und Drüsen ein. Eine exzidierte Achseldrüse zeigte makro- und mikroskopisch nichts für Tuberkulose sprechendes. Doch enthielt die Drüsenemulsion zahlreiche säurefeste, den Tuberkelbazillen ähnliche Stäbchen, gegen die aber auffallenderweise Meerschweinchen gänzlich resistent waren. Verfasser zweifelt jedoch nicht, daß es sich um Tuberkelbazillen (abgeschwächte oder abgetötete) gehandelt habe und da er einen strengen Parallelismus in dem Verhalten der Drüsen und Gelenke beobachtete, zögert Edsall nicht, auch die Gelenkerkrankung trotz ihrer Multiplizität und ihrer verhältnismäßigen Gutartigkeit für tuberkulöser Natur zu halten.

Nach Poynton tritt die Stillsche Krankheit in Form einer progressiven periartikulären Arthritis auf mit Vergrößerung der Milz- und Lymphdrüsen, besonders der supratrochlearen, bronchialen, axillaren und der in der fossa iliaca und am Nacken gelegenen. Er beobachtete folgenden Fall: Ein $4^1/_2$jähriger Junge, der vielfach an Arthritis gelitten hatte, erkrankte an Gelenkschwellungen mit Milz- und Drüsenvergrößerung. Nach einem Jahr sah Poynton ihn wieder mit normaler Milz und normalen Drüsen, aber verdickten Knie- und Handgelenken; ferner bestanden ein lautes systolisches Geräusch an der Mitralis und Hypertrophie des linken Ventrikels. Nach einem Jahre war wieder ein Rezidiv

er Stillschen Arthritis da; auch die Leber war ver-
rößert und Aszites vorhanden. Der weitere Verlauf
ieb dem Verfasser unbekannt.

Der von Jones als Stillsche Krankheit beschriebene
all ohne Milz- und ohne Lymphdrüsenschwellungen
ntbehrt gerade zweier für das Bild dieser Krankheit
aarakteristischer Symptome.

Coretts äußerte sich in einer Abhandlung „Über
e Diagnose und Therapie der nicht tuberkulösen
elenkerkrankungen des Kindes" dahin, daß die Ge-
nkaffektionen bei Stillscher Krankheit eine Erkran-
ung sui generis seien und ihr Charakteristikum in
ner chronischen degenerativen Veränderung der
ynovialhäute und der umgebenden Weichteile hätten,
egleitet von Milz- und Lymphdrüsenvergrößerung,
heblicher Anämie und intermittierendem Fieber.

Soweit mir ausländische Literatur zugängig war,
onnte ich als die neueste Veröffentlichung über Still-
he Krankheit die Abhandlung des Italieners Cozzolino
lympia aus dem Jahre 1913 „Ein Fall von chroni-
hem, tuberkulösem Gelenkrheumatismus bei einem
inde mit der Symptomatologie der Stillschen Krank-
eit" finden. Er bringt die Beobachtungen, die er
n einem Mädchen machte, dessen Anamnese keinerlei
nhaltspunkte für Tuberkulose bietet. Als Säugling
ar das Kind gestillt worden; mit 13 Jahren lernte
s gehen und war bis zum Alter von 2 Jahren stets
esund. Das Kind lebte beständig in einer sehr
uchten Wohnung. Es erkrankte zu Anfang des
ritten Lebensjahres mit Anschwellungen des ersten
nd zweiten Fingergelenkes von Zeige- und Klein-
nger der rechten Hand, die stets stationär geblieben

sind, ohne daß dabei nennenswerte Schmerzen oder Fieber vorhanden gewesen wären. Nach einem Jahre traten solche Anschwellungen auch an den anderen Fingern der rechten Hand und dann an denen der linken Hand, an den Handgelenken, an den Knieen, Ellenbogen- und Fußgelenken, sowie an den Gelenken der Wirbelsäule auf, wodurch eine gewisse Steifigkeit von Kopf und Rumpf sich bemerkbar machte. Auch diese Anschwellungen blieben in der Folge stationär. Sie waren zwar von Schmerzen, aber in der Regel nicht von Fieber begleitet. Auf Fibrolysineinspritzungen folgte nur eine geringgradige vorübergehende Besserung. Später erkrankte das Kind mit Schmerzen in den geschwollenen Gelenken und kam zur Aufnahme in die Klinik, wo sich kurz folgender Befund zeigte:

Unterernährung; auffallend steifer Gang; Schulter- und Knöchelgelenke normal; Hand- und Ellenbogengelenke in unregelmäßiger Form geschwollen; Steifigkeit des Kopfes und der Wirbelsäule; Streckfähigkeit der Finger- und Handgelenke beeinträchtigt; knotige Anschwellung einzelner Fingergelenke. Atrophie der Handmuskulatur. Kniegelenke geschwollen.

Starke Anschwellung der Lymphdrüsen am Hals und Nacken, sowie der Leistendrüsen bis zur Größe einer Bohne. Besonders die Achseldrüsen sind zu dicken Konglomeraten, fast bis Taubeneigröße angeschwollen.

Herz und Lunge ohne krankhafte Erscheinungen.

Milz geschwollen und fester als normal.

Radioskopie: Kein anormaler Schatten im Brustkorb. Lungen ohne Trübung. Knochengerüst fehler-

›s; ebenso die Gelenke, welche äußerlich angeschwol-
›n sind — die Anschwellungen befinden sich daher
ı den periartikulären Geweben —. Es besteht fast
ständig leichte Temperatursteigerung.

Eine Jodkur, sowie Heliotherapie (die kranken
elenke wurden täglich 1—2 Stunden dem Sonnen-
chte ausgesetzt) hat das Allgemeinbefinden des Mäd-
ıens gebessert; jedoch blieben die Anschwellungen
er Gelenke und die merkwürdige Steifheit der Wirbel-
äule und des Nackens bestehen. —

Wassermannsche Reaktion negativ. — Da die
ubkutane Tuberkulininjektion (1 mg) eine Allgemein-
eaktion mit Fieber zur Folge hatte und ebenso eine
ositive Hautreaktion vorhanden war, nimmt der Ver-
ısser an, daß daraus die tuberkulöse Natur dieser
hronischen Polyarthritis hervorgehe: doch gibt er
uch die Möglichkeit zu, daß eine sekundäre tuber-
ulöse Infektion der Gelenke dem allgemeinen chro-
ischen Gelenkrheumatismus gefolgt sein könne. Er
irft schließlich die Frage auf, ob das von Still be-
chriebene Krankheitsbild das Recht habe, in der
iteratur als eine selbständige Krankheit aufgefaßt
nd weiterhin behandelt zu werden. Dabei ergeht er
ich noch in Bemerkungen über die Ätiologie der
Krankheit.

Im Jahre 1904 erschien in Deutschland die erste
eröffentlichung über einen Fall von Stillscher Krank-
eit durch Stock in Kiel. Es handelte sich um eine
elenkaffektion bei einem zweijährigen Knaben aus ge-
under Familie und günstigen äußeren Verhältnissen,
ie nach einem wochenlangen Vorstadium unbestimmter,
esonders auf den Magendarmkanal bezogener Be-

schwerden unter hohen Fiebererscheinungen und begleitet von kleinfleckigen, flüchtigen Exanthemen zu multiplen Gelenkschwellungen, Drüsenschwellungen und Milztumor führte. Die Fieberanfälle traten periodisch auf mit starken Remissionen und langsamem lytischem Abfall und waren begleitet von einer stärkeren Schwellung und Empfindlichkeit symmetrischer Gelenke, wie auch der Lymphdrüsen und der Milz. Die Gelenke waren auch in der fieberfreien Zeit erheblich in ihrer Funktion gestört. Beteiligt waren die Handwurzel- und Mittelhandgelenke, die Fußwurzel- und Mittelfußgelenke, die Gelenke der Hals- und Brustwirbelsäule, die Ellenbogen- und Kniegelenke, während die Schulter und Hüftgelenke und die Gelenke der Zehen und Finger frei blieben. Die Schwellung der Lymphdrüsen und der Milz wechselte mit der Steigerung der Temperatur und der Schwellung der Gelenke. Symptome irgendwelcher Erkrankung der serösen Häute, ebenso von seiten des Herzens wurden nicht festgestellt, ebensowenig an den Nieren. Das Blut bot normale Verhältnisse. Nach längerer vergeblicher Anwendung von antirheumatischen Mitteln erfolgte die Ausheilung unter systematischer Einreibung der Gelenke mit unguent. colloidale Credé.

Im Jahre 1912 legte Koeppe seine in Gießen an einem Falle von Stillscher Krankheit gemachten Beobachtungen im Jahrbuch für Kinderheilkunde nieder. Er berichtet über einen Knaben, bei dem in einem Alter von zwei Jahren allmählich Schwellungen in der Knöchelgegend auftraten. Nach einer abgelaufenen Masernerkrankung wurden weitere Zeichen einer Gelenkerkrankung bemerkt; es schwollen die Fuß- und

niegelenke und später auch noch beide Ellenbogen- nd Handgelenke an. Nachdem der Zustand etwa Jahr lange gleich geblieben war, trat eine allge- eine Verschlechterung ein und zugleich zeigten sich m Nacken und in der Achselhöhle Drüsenschwel- ngen. Dann kam das Kind zur Beobachtung und abei wurde kurz folgender Befund erhoben: Bleiche esichtsfarbe; hochgradige Abmagerung; starker xophthalmus beiderseits; starke Schwellung der ymphdrüsen des Halses und des Nackens und der chselhöhle sowie der Inoguinaldrüsen; steife Haltung es Kopfes, Gelenkschwellungen — beide Kniegelenke pindelförmig geschwollen; an beiden Füßen in der egend der Sprunggelenke, ebenso an beiden Hand- urzeln Verdickung von teigiger Beschaffenheit; alle nterphalangealgelenke spindelförmig geschwollen —. eine Ödeme; keine Fluktuation; Bewegungen in allen elenken schmerzhaft, nur geringe Exkursionen mög- ch; kein Knarren in den Gelenken. Muskulatur der xtremitäten stark atrophisch; Nackenmuskulatur ge- pannt. Herzaktion beschleunigt; Herztöne rein. Über en Lungen bronchitische Erscheinungen. Abdomen tark aufgetrieben. Milz stark vergrößert; Leber ver- rößert; Meteorismus; Urin frei von Eiweiß. Das ieber bewegt sich fast dauernd auf einer Höhe von 8°. Einer vorübergehenden Bessernng folgt schließ- ch infolge einer fortschreitenden chronischen Pneu- nonie der Exitus. Eine Tuberkulose konnte objektiv icht nachgewiesen werden. Die zweimal angestellte . Pirquetsche Probe fiel negativ aus und mehrmalige putumuntersuchungen blieben ergebnislos. Während ine einmalige Untersuchung fast regelmäßig an

tuberkulöse Erkrankung denken ließ, brachte der ganze Verlauf die Diagnose: Chronische interstitielle Pneumonie. Der Obduktionsbefund ergab im wesentlichen: Totale Obliteration des Herzbeutels; Pneumonie der ganzen linken Lunge mit partieller Vereiterung; Bronchitis links; Fingergelenke leicht verdickt, Bewegung in den Fingergelenken ohne Knarren möglich. Oberfläche des linken Kniegelenkknorpels völlig glatt und glänzend. Kapsel nicht gespannt. Irgendwelche Anzeichen für Tuberkulose wurden bei diesem Falle nicht gefunden.

Im Jahre 1913 berichtete Piske über einen Fall von Stillscher Krankheit, den er im Heinrich-Kinder-Hospital in Kiel beobachtet hatte. Es handelte sich um ein siebenjähriges Mädchen, bei dem sich, ohne daß die Eltern einen genaueren Zeitpunkt angeben konnten, eine Affektion der Gelenke, beginnend an den Fußgelenken, mit Schwellung des Fußrückens ausgebildet hatte. Das Kind war wegen Lymphdrüsenschwellung schon längere Zeit auf Skrophulose behandelt worden. Im Sommer 1912 nahmen die Erscheinungen einen solchen Grad an, daß das Kind nicht mehr gehen konnte. Salizylbehandlung blieb ohne Erfolg, die Cutanreaktion nach v. Pirquet war negativ. Unter Fieberperioden, die schließlich immer schneller wieder einsetzten, ging die Gelenkaffektion auch auf die Knie- und Handwurzelgelenke über. So wurde das Kind schließlich mit sämtlichen Symptomen der Stillschen Krankheit, symmetrischen Gelenkaffektionen, periodischen Fiebersteigerungen, Lymphdrüsenschwellungen und Milztumor, in das Kinderhospital aufgenommen. Hier war der Verlauf dann auch

weiterhin ein recht typischer. Unter ziemlich gleichmäßigen Fieberperioden, die mit fieberfreien Zeiten abwechselten, traten die Krankheitserscheinungen an den befallenen Organen deutlicher hervor bezw. gingen wieder zurück. Mit den Fieberhöhen zeigte sich meist gleichzeitig eine stärkere Schmerzhaftigkeit und Schwellung von Lymphdrüsen und Milz, sowie geringere Beweglichkeit an den Gelenken, bedingt durch Schmerzen. Dabei ließ sich eine direkte Beteiligung der inneren Gelenke nicht feststellen, vielmehr bestand eigentlich nur eine Beteiligung der äußeren, um das Gelenk liegenden Gewebe, die besonders deutlich an den Handrücken und an den Kniegelenken hervortrat. Im Röntgenbild ließen sich Veränderungen an den Handgelenken nicht erkennen. Der im allgemeinen merkwürdig gleichmäßige Typus der Temperaturen ändert sich erst mit dem Auftreten manifester Lungenerscheinungen. Die kurz nach der Aufnahme hergestellte Röntgenaufnahme des Thorax ergab, abgesehen von dem Schatten am Lungenfilus, eine gleichmäßige, schattenfreie Zeichnung beider Lungenseiten. Diesem Bild entsprachen auch die Ergebnisse der physikalischen Untersuchungsmethoden. Für eine tuberkulöse Affektion der Lunge und der Pleura fehlte jeder Anhaltspunkt. Die vorgenommenen Untersuchungen und Reaktionen auf Tuberkulose (Cutanreaktion nach v. Pirquet, Blutuntersuchung auf Tuberkelbazillen) hatten ein völlig negatives Resultat. Nach Manifestwerden der Lungenerscheinungen ist zwar eine neue Cutanprobe unterblieben, doch war die Temperatursteigerung derartig hoch und der Verlauf der Lungenaffektion und der fortschreitende Ver-

fall ein derartig rapider, daß es zweifelhaft erscheint, ob jetzt noch die Cutanprobe positiv ausgefallen wäre. Auch die Untersuchung des Blutes auf andere Erreger ergab ein negatives Resultat. Die Platten blieben völlig ohne Wachstum. Durch die Sektion wurde eine Miliartuberkulose, ausgehend von einer verkästen und zerfallenen Bronchialdrüse, festgestellt. Auf die gleiche Infektion werden wohl auch die plötzlich einsetzenden Lungen- und Brustfell-Erscheinungen zurückzuführen sein.

Der im folgenden von mir beschriebene Fall von Stillscher Krankheit ist am Cnopfschen Kinderspital in Nürnberg zur Beobachtung gelangt.

Es handelte sich um einen 6 Jahre alten Knaben, dessen Eltern angeblich viel unter Muskelrheumatismus zu leiden hatten, sonst aber immer gesund waren. Es war das einzige Kind; Fehlgeburten hatte die Mutter nie. Bei der Geburt war das Kind gut entwickelt; es wurde sieben Monate gestillt und gedieh gut. Mit 12 Monaten begann das Kind zu laufen. Im Sommer 1912 erkrankte das bisher immer gesunde Kind mit roten Flecken am ganzen Körper, die vom behandelnden Arzt als rheumatische Blutflecken bezeichnet worden sein sollen und etwa vier Wochen lange vorhanden waren. Im Januar 1913 erkrankte das Kind mit hohem Fieber sowie mit Schmerzen und Schwellungen an den Fuß- und Handgelenken und später auch noch an anderen Gelenken. Die Gelenkschwellungen sind zwar seitdem vorübergehend etwas zurückgegangen, aber nie ganz verschwunden. Auch das Fieber soll fast ständig mit wechselnder Höhe

vorhanden gewesen sein. Zu Beginn des Jahres 1916 verschlechterte sich der Zustand des Kindes. Es wurden von den Eltern in den Achselhöhlen und Leistenbeugen auch Drüsenschwellungen beobachtet, die nicht mehr zurückgingen. Am 15. April 1916 wurde das Kind schließlich vom behandelnden Arzt dem Knopfschen Kinderspital in Nürnberg überwiesen. Die äußeren Verhältnisse, unter denen das Kind aufgewachsen war, waren günstige.

Bei der Aufnahme in das Kinderspital wurde folgender Befund erhoben: Fritz St., ein sechsjähriger Knabe in leidlichem Ernährungszustand. Körper in der Entwicklung ziemlich zurückgeblieben; Fettpolster fehlt fast gänzlich. Die Extremitäten sind auffallend abgemagert; die Muskulatur der Extremitäten ist atrophisch.

Die Haut und die sichtbaren Schleimhäute sind schwer anämisch. Die Haut hat einen gelbgrauen Farbton, ist welk und in Falten abhebbar.

Dem Kind fehlt fast jede Bewegungsmöglichkeit; zu jeder Lageveränderung braucht es Hilfe. Der Körper liegt regungslos mit angezogenen Leinen im Bette. Die Endgelenke sämtlicher Finger und Zehen sind in geringem Grade angeschwollen; erheblicher sind die Mittelgelenke von der Schwellung befallen; sie sind spindelförmig aufgetrieben und völlig bewegungslos. Auch die Hand- und Fußgelenke sind in hohem Grade betroffen. Die Ellenbogengelenke sind nur geringgradig geschwollen und erlauben leichte Exkursionen, ebenso sind die Schulter- und Hüftgelenke freier, jedoch auch nicht ganz intakt. Knie und Hüftgelenke befinden sich in Beugestellung fixiert. Passive Bewegungen

der befallenen Gelenke werden sehr schmerzhaft empfunden; aktive werden ganz vermieden.

Am Halse und am Nacken fühlt man zahlreiche bis bohnengroße, derbe verschiebliche Drüsen; in beiden Axillargruben große, derbe Drüsenpakete; ebenso sind die Inguinaldrüsen beiderseits erheblich angeschwollen.

Die Mundhöhlenschleimhaut ist blaß, ebenso die der Rachenorgane; Tonsillen normal; keine adenoiden Vegetationen.

Über beiden Lungen normaler, heller Schall und reines Vesikuläratmen.

Die Herzgrenzen sind nach rechts und links verbreitert — nach rechts um $1^1/_2$ Querfinger, nach links 1 Querfinger. Spitzenstoß verbreitert, im V. Interkostalraume Herztöne rein. Puls von mittlerer Spannung, regelmäßig, beschleunigt.

Abdomen erheblich aufgetrieben.

Die Leber überragt den Rippenbogen um drei Querfingerbreite; fühlt sich sehr derb an.

Die Milz ist stark vergrößert und imponiert als großer, derber Tumor, der handbreit unter dem Rippenbogen hervorragt.

Der übrige Leib ist weich.

Der Urin ist frei von Eiweiß und Zucker.

Temperatur 37,6°.

Blutbefund: Hämoglobin 60 %.
Rote Blutkörperchen: 3700000.
Weiße Blutkörperchen: 4000.

Das mikroskopische, gefärbte Blutbild ergibt normale Verhältnisse.

Die Therapie besteht in Freiluftbehandlung.

In der Folge bleibt der Allgemeinzustand unverndert. Die Temperatur bewegt sich auf einer durchchnittlichen Höhe von 37,7 bis 38°; nur abends treten manchmal Temperaturen bis 38,5 auf. Nach 14 Tagen erkrankt das Kind ohne erkennbare Ursache bei dauernd warmem, günstigem Wetter mit Temperaturanstieg, heftigem Husten und bronchitischen Erscheinungen über den Lungen.

Nach einigen Tagen erholt sich das Kind wieder von seiner Lungenerkrankung, da werden aber auf der Abteilung die Masern eingeschleppt, wodurch das Kind auch infiziert wird. Sofort treten als Komplikation der Masernerkrankung schwere bronchitische Erscheinungen auf. Die Temperatur, die am 8., 9. und 10. Mai normale Werte erreicht hatte, steigt wieder bis 39 und 40°. Die Bronchitis verdichtet sich rechts hinten unten zu einer Pneumonie und es tritt sehr rasch am 19. Mai der Exitus ein.

Bei der von Herrn Hofrat Dr. Cnopf vorgenommenen Obduktion zeigte sich folgender Befund:

Abgemagerte, annähernd dem Alter entsprechend entwickelte kindliche Leiche; blasse äußere Decken mit leichtem Stich ins Gelbliche, auffällig blasse Schleimhäute, Haut des Gesichts leicht gedunsen. Hochgradige Atrophie der Extremitäten-Muskulatur, besonders der Beine (Waden!); die Oberschenkel — trotz gelöster Totenstarre — in nicht zu lösender starker Beugestellung; oberflächliche Drüsen der Achselhöhlen und Inguinalbeugen zu stark hervorspringenden Tumoren geschwellt. Von den Gelenken sind Knie- und Ellenbogengelenke mäßig aufgetrieben, da-

gegen die Hand- und Sprunggelenke spindelförmig, einschließlich der Weichteile, hochgradig aufgetrieben; relativ am stärksten die ersten Interphalangealgelenke an beiden Händen — an den Zehen nicht —.

Leib groß, weich; Schleimhäute des Rachens und der oberen Luftwege blaß, nicht geschwellt. Halsdrüsen durchaus markig geschwellt, z. T. blutreich, einzelne schwarzes Pigment enthaltend. Die Mandeln mäßig vergrößert.

Bei Eröffnung des Thorax finden sich beide Lungen stellenweise leicht mit der Brustwand flächenhaft verwachsen; die freien Pleuraflächen zart, glatt, glänzend, links frisch hyperämisch; in den Pleurahöhlen geringe Mengen trüben, leicht blutig tingierten Serums. Lungen großenteils lufthaltig; vorne gebläht; die hinteren abhängigen Partien oberflächlich, links nur auf wenige Millimeter Tiefe, rechts ausgebreiteter verdichtet; die infiltrierten Partien blutreich mit verwachsenen helleren, über die Schnittfläche hervorragenden, peribronchial gelegenen Herden; das lufthaltige Gewebe nur wenig bluthaltig. Auch tiefere Drüsen der Luftwege markig geschwellt, teils blutreich, teils pigmenthaltig.

Das Herz ziemlich ausgedehnt freiliegend, erheblich — mehr als doppelt faustgroß — vergrößert und zwar mehr im rechten als im linken Anteil. Im Herzbeutel reichlich leicht getrübtes Serum. Perikard und Epikard zart, glatt, glänzend, blaß. Herz mäßig fettbewachsen. In den rechten Herzhöhlen ein kontinuierlich mäßig fest verfilztes, blutig-blaß tingiertes Gallertkoagulum; links geringere Mengen eines gleichen Gerinnsels. Endokard im ganzen zart, glatt, nur am Aortenzipfel der Mitralis entlang dem freien Rand

ne wulstförmige, aber blasse Verdickung mit glattem berzug. Die dazugehörigen Sehnenfäden verdickt, ber nicht merklich verkürzt. Alle übrigen Klappen irt, intakt. Muskulatur gleichmäßig blaß, etwas rüchig; der linke Ventrikel fest kontrahiert.

Sämtliche Gebilde der Bauchhöhle untereinander nd mit der Bauchwand an allen Oberflächen verlebt; doch sind die Verklebungen leicht löslich; die eritonealblätter nirgends verdickt, blaß und von gutem lanz.

Leber sehr erheblich vergrößert, den Rippenrand eit überragend. Ränder stumpf; in der Gallenblase enig dünne, wässerige, braungelbe, klare Galle. Gebe der Leber sehr derb, jedoch keine Vermehrung es Bindegewebes. Schnittfläche ziemlich glatt, von raurosa Farbe, verwaschener Zeichnung und nicht ermehrtem Glanz.

Milz sehr erheblich vergrößert, sehr abgestumpfte Ränder, den Rippenrand weit überragend; der vordere Rand vielfach lappig eingekerbt; Pulpa sehr derb, benfalls keine makroskopische Bindegewebswucherung. Die Pulpa gleichmäßig durchblutet, mit ziemlich glatter Schnittfläche, somit nicht erhebliche Follikelschwellung.

Beide Nieren vergrößert; Nebennieren o. B. Die Nierenkapsel zart und leicht löslich. Die Nierenoberfläche blaß, graurötlich, ohne stärkere Injektion der Rindengefäße, jedoch ziemlich dicht bedeckt von stecknadelkopfgroßen rötlichen Punkten, die sich bei näherer Untersuchung sämtliche leicht gedellt erweisen und scharf umgrenzt sind. Auch in ihnen haftet die Kapsel nicht fester. Nierengewebe auf dem Schnitt

gut gezeichnet; deutlich gestrichelte, nicht verbreiterte Rinde; gut konturierte, an den Rändern hyperämische, scharf gezeichnete Pyramiden; Nierenbeckenschleimhaut nicht hyperämisch. Magen und Darm ohne krankhafte Erscheinungen. Mesenterialdrüsen ganz wie die übrigen Lymphdrüsen.

Die im Institut für medizinische Untersuchungen — Frau Dr. Rodler-Zipkin — in Nürnberg hergestellten histologischen Präparate zeigten folgenden Befund:

Leber: Zeichnung deutlich, stellenweise Stauung — Erweiterung der Kapillaren — sowie Anhäufung von größeren Fettropfen. Keine besondere phagozytotische Tätigkeit an den Kupfferschen Sternzellen.

Niere: Kernwucherungen der Glomeruli; stellenweise in der Bavmannschen Kapsel halbmondförmige Blutungen. In den entsprechenden Kanälchen völlig homogene Hämoglobinzylinder. Pralle Füllung der größeren Gefäße der Rinde. Hie und da herdförmige Infiltrate, speziell viele Plasmazellen mit den typischen, exzentrisch gelegenen radförmigen Kernen. In den hier eingeschlossenen Kanälchen hyaline Zylinder. In manchen Kanälchen geringe Anhäufung von polynukleären, neutrophilen Leukozyten.

Milz: Hyperplasie der Pulpa; sie ist blutreich; die Follikel zuweilen klein.

Lymphdrüsen: Die kleineren wie die größeren zeigen ebenfalls diffuse Hyperplasie; Follikel undeutlich. —

Das geschilderte Krankheitsbild mit den im Vordergrunde stehenden Gelenkaffektionen, Milz- und Drüsen-

chwellungen und einem äußerst chronischen Verlauf eß die Diagnose Stillsche Krankheit stellen.

Ibrahim charakterisiert die Erkrankung mit folenden Worten: Einen speziellen, in seiner nosologichen Wertung noch nicht geklärten Typus stellt die Stillsche Krankheit" dar. Es handelt sich hierbei im eine unter dauerndem oder in Intervallen auftretendem Fieber sich entwickelnde, nahezu schmerzose chronische Verdickung und Versteifung der Geenke bei kleinen Kindern, welche mit Knie-, Handgelenken oder Halswirbelsäule beginnend allmählich Knöchel, Ellenbogen und Finger befällt, ohne zu destruktiven Gelenkveränderungen zu führen. Keine Endokarditis, dagegen mehrfach Perikardialverwachsungen beobachtet. Das Auffallendste ist die Milzvergrößerung und die multiple Lymphdrüsenschwellung. Es muß noch dahingestellt bleiben, ob in diesen Fällen etwa ätiologische Beziehungen zu Tuberkulose oder chronischer Sepsis bestehen.

Man muß wohl mit Koeppe annehmen, daß der Grund, warum bisher so wenig derartige Fälle veröffentlicht wurden, darin zu suchen ist, daß klinisch eine Verwechslung der Stillschen Krankheit mit Tuberkulose leicht vorkommen kann. Wenn auch Cozzolino Olympia die Stillsche Krankheit als einen chronischen Gelenkrheumatismus mit tuberkulösem Charakter ansehen zu können glaubt und dabei die Frage aufwirft, ob das von Still beschriebene nosologische Bild das Recht habe, in der Literatur als ein selbständiges Krankheitsbild weiterhin behandelt zu werden, so darf man doch nach allem was bisher über die Erkrankung veröffentlicht wurde, wohl mit Sicherheit annehmen,

daß sie einen Krankheitstypus für sich darstellt. Bei den von Poncet, Kobylinska, Laub und anderen Autoren veröffentlichten Fällen von tuberkulösem Gelenkrheumatismus ist niemals etwas von einer auffallenden Beteiligung der Lymphdrüsen und Milzschwellungen am Krankheitsbilde erwähnt. Gegen den tuberkulösen Charakter der Erkrankung spricht fernerhin, daß weder Still bei seinen drei erhobenen Sektionsbefunden, noch Koeppe trotz der langen Krankheitsdauer irgendwelche Anhaltspunkte für eine tuberkulöse Affektion der Lymphdrüsen oder der Gelenke finden konnten, ebenso wie auch in unserem Falle bei einer dreijährigen Dauer der Erkrankung sich keinerlei durch Tuberkulose bedingte Veränderungen zeigten. Piske, der bei der Obduktion seines Falles tuberkulös erkrankte Herde vorfand, nimmt an, daß es sich bei dem an sich typischen Beispiel einer Stillschen Krankheit entweder um eine schon früher bestandene Infektion mit Tuberkulose handelt, die bei der fortschreitenden Schwächung des Körpers wieder in ein akuteres Stadium übergegangen ist oder es könnte auch eine frische Infektion erfolgt sein, die bei der Widerstandsunfähigkeit des Körpers rasch zum Exitus geführt hat. Einen Zusammenhang mit Tuberkulose hält Piske für wahrscheinlich. Doch ist unser Fall geeignet, die Annahme ätiologischer Beziehungen zwischen Stillscher Krankheit und Tuberkulose als sehr zweifelhaft erscheinen zu lassen, da weder der Sektionsbefund noch die mikroskopische Untersuchung der Lymphdrüsen tuberkulöse Veränderungen zeigte trotz der dreijährigen Krankheitsdauer. Jedenfalls ist es aber sicher, daß

ie Stillsche Krankheit eine Schwächung des Körpers chafft und damit eine Disposition zu verschiedenen nfektionskrankheiten und vielleicht in erster Linie ı Tuberkulose. Daß in ungünstigen äußeren Verältnissen eine Hauptursache der Erkrankung zu suchen äre ist nicht anzunehmen. Ebensowenig dürfte wohl ererbung eine Rolle spielen.

Wenn Edsall in der Emulsion exstirpierter Drüsen ines an Stillscher Krankheit leidenden Knaben säureeste, den Tuberkelbazillen ähnliche Stäbchen findet, o ist damit noch nicht bewiesen, daß es sich wirkch um tuberkulös erkrankte Lymphdrüsen handelt; enn auch bei der als Hodkinsche Krankheit bezeichneten Lymphogranulomatose findet man Stäbchen, elche den Tuberkelbazillen durchaus gleichen, und an könnte an einen Zusammenhang der Lymphdrüsenerkrankung bei Hodkinscher und bei Stillscher rankheit denken. So berichtet auch Piske von seinem alle, daß das Untersuchungsergebnis einer exstirierten Lymphdrüse mikroskopisch einen relativ jugendchen, plasmazellulären, lymphogranulären Prozeß eigte, wie man ihn in frischen Fällen der Hodkinchen Granulome zu sehen bekommt. Der in unserem alle erhobene histologische Befund der Lymphdrüsen at jedoch keine Ähnlichkeit mit Lymphogranulomatose. er Umstand, daß sich zahlreiche Fälle von Lymphoranulom mit echter Tuberkulose kombinieren, hat azu veranlaßt, auf eine zum mindesten nahe Verandtschaft der Erreger zu schließen. Ebenso wird an wohl auch bei einem gehäuften Auftreten der tillschen Krankheit im Verein mit tuberkulösen

Organerkrankungen eine nahe Verwandtschaft der Erreger in Erwägung ziehen dürfen, was freilich bei der geringen bis jetzt veröffentlichten Zahl der Fälle noch nicht beurteilt werden kann.

Die Prognose der Stillschen Krankheit ist durchschnittlich eine ungünstige. Wenn auch Stock einen Fall beobachtete, der zur Ausheilung kam, so geht doch die Erkrankung zweifellos mit einer verringerten Widerstandsfähigkeit des Körpers gegen andere Infektionen einher, wie ja das beobachtete Zugrundegehen der erkrankten Individuen an interkurrenten Erkrankungen deutlich zeigt.

Therapeutisch empfiehlt Piske — besonders in frischen Fällen — systematische Einreibung der Gelenke und Lymphdrüsen mit Unguentum colloidale Credé, besonders unter gleichzeitiger Anwendung der Stauungshyperämie. Ein spezifisches Mittel gibt es nicht. Vielleicht können die Milz- und Drüsenschwellungen durch Strahlentherapie günstig beeinflußt werden.

Zum Schlusse dieser Arbeit erlaube ich mir noch, Herrn Hofrat Dr. Cnopf in Nürnberg zu danken für die Überlassung des Materials, Herrn Professor Dr. Jamin in Erlangen für das übernommene Referat und Herrn Oberarzt Dr. Caspar am Dr. Cnopfschen Kinderspital in Nürnberg für die Anregung zur Bearbeitung des Falles.

Literatur.

till. Medic. chirurg. transactions 1897, 80, pag. 47. On a form of chronical joint-disease in children.

. P. Weber. Brit. medic. Journal 1903. I. p. 730. A case of the form of chronic joint-desease in children described by Still.

Brit. Journal of children deseases II. 1905. p. 208. Still's type of chronic joint deseases in children and the so called „Tuberculous Rheumatism".

Referat: Archiv für Kinderheilkunde 45. Bd. 1907 p. 259.

M. Stock-Kiel. 1904. Über einen Fall von Stillscher Krankheit bei einem zweijährigen Knaben.

D. L. Edsall Archives of Pedriatrics March 1904. Concerning the nature of Stills Type of chronic Polyarthritis in children.

Referat: Archiv für Kinderheilkunde Bd. 41. 1905. S. 157.

Laub: Ein Beitrag zur Frage des akuten tuberkulösen Rheumatismus (Ztschr. f. Tub. 1905. Bd. 7. S. 421).

Bull: Stills disease — New-Yorker Journ. of Med. sept. 1906.

Poynton: Edinb. med. Journ. 22. 1907. Observation upon arthritis in young children.

Referat: Schmidts Jahrbücher 1909. Bd. 302. S. 230.

P. Esau: Rheumatismus tuberculosus-Poncet (M. med. Wochenschr. 1908. 55. Jahrg. S. 390—392).

Hingston: Archiv of Pediatr. XXVI. 1909. p. 417. Stills desease.

Referat: Monatsschrift für Kinderheilkunde VIII. Literatur 1909. p. 578.

Newlin: Referat: The British Journal of children Deseases 1909. p. 316/17. Stills Disease (Philadelphia Pediatric Society).

B. Berclay: British Journal of children Des. 1909. Chronic Polyarthritis with enlargement of the lymphatic glands (Stills desease).

Pisek: The present status of Stills Disease. Arch. of Diagn. oct. 1909.

Coretts J. A. (The Brit. med. Journal 1910. 15. Okt.)
Referat: Archiv für Kinderheilkunde Bd. 55. 1911. S. 408.

Jones E. C. Archives of Pediatrics 1911. XXVIII. p. 135. Arthritis deformans in children. Report of a case of Stills desease.
Referat: Zeitschrift für Kinderheilkunde 1913. Referate 1. Bd. S. 302.

Koeppe, H.: Jahrbuch für Kinderheilkunde 76. Bd. 1912. S. 707. Ein Fall von Stillscher Krankheit.

A. Poncet et R. Leriche: La tuberculose inflammatoire des graines synoviales des bourses sercuses etc. (Gaz. des Hôp. 1912, 85. S. 485).

E. Popper: Chronischer tuberkulöser Gelenkrheumatismus (Wien. med. Wochenschr. 1912. 62. Jahrg. S. 2418).

Kasimira Kobylinska: Zwei Fälle von Rheumatismus tuberculosus (Poncetsche Krankheit). Inaug.-Diss. Berlin 1912.

Piske, Joh. Med. Klinik, Jahrg. 9. Nr. 48. S. 1968—1973. (1913): „Zur Kenntnis der Stillschen Krankheit".

J. Ibrahim. Handbuch der Kinderheilkunde von Pfaundler-Schlossmann. II. Bd. S. 407. 2. Aufl. 1910.

Cozzolino Olympia, La Pediatria, Anno XXI. 1913, p. 401—411: Un caso die Rheumatismo articolare cronico tuberculoso in bambina (con la sintomatologia del morbo di Still).

Schmaus, H.: Grundriß der pathologischen Anatomie. 1915.

Lebenslauf.

Ich August Müllhofer wurde geboren am 1. Mai 889 zu Walting (Oberpfalz) als Sohn des Lehrers .ugust Müllhofer und dessen Frau Anna Müllhofer, eb. Birkenseer. Ich besuchte die Volksschule und as hum. Gymnasium in Weiden, wo ich im Juli 1910 as Reifezeugnis erhielt. Dann studierte ich Medizin, ier Semester an der Universität in München und ier Semester an der Universität in Gießen, wo ich m Sommersemester 1913 meine ärztliche Vorprüfung blegte. Im August 1914 trat ich beim Rekruten- epot I des 14. bayer. Inf.-Regts. in den Heeresdienst nd wurde am 21. Oktober 1914 zum Feldunterarzt rnannt. Als solcher machte ich vom 21. Okt. 1914 is 15. Januar 1916 am Reservelazarett Regensburg innere und chirurgische Station) Dienst. Dann wurde ch an das Reservelazarett Nürnberg I chirurgische tation versetzt. Dort fertigte ich am Dr. Cnopfschen Kinderspital die vorliegende Dissertation an. Im No- ember 1916 kam ich mit dem 4. bayer. Landsturm- nfanterie-Bataillon „Nürnberg“ III. B. 26 als Bataillons- ilfsarzt ins Feld und wurde am 8. November 1917 wecks Beendigung meiner Studien und Ablegung der rztlichen Schlußprüfung beurlaubt. In der Zeit vom 2. Februar bis 18. März 1918 legte ich dann an der Universität zu Erlangen meine ärztliche Schluß- prüfung ab.